
بسم الله الرحمن الرحیم

دعای مطالعه

اَللهُمَ اَخرِجنی مِن ظُلُماتِ الوَهمِ وَاَکرِمنی بِنُورِ الفَهمِ
اَللهُمَ افتِح عَلَینا اَبوابَ رَحمتَکَ وَ انشُر عَلَینا خَزائِنِ عُلُومِکَ
بِرَحمَتِکَ یا اَرحَمَ الرّاحِمینَ

پروردگارا، خارج کن مرا از تاریکی های فکر و گرامی بدار به نور فهم
پروردگارا، بگشای بر ما درهای رحمتت را و بگستران گنج های دانشت را به امید رحمت
تو ای مهربان ترین مهربانان

کتاب جامع

بارداری و زایمان

ویژه دانشجویان و داوطلبان رشته‌های کاردانی به کارشناسی،
کارشناسی ارشد مامایی و دکتری بهداشت باروری

مؤلف؛

ملیحه نوراله‌پور شیاده

☑ کتاب جامع ☐ ☐ IQB ☐ میانبر

سرشناسنامه	: نوراله پورشیاده، ملیحه، ۱۳۶۹-
عنوان و نام پدیدآور	: بارداری و زایمان: ویژه دانشجویان و داوطلبان رشته‌های کاردانی به کارشناسی، کارشناسی ارشد مامایی و دکتری بهداشت باروری
مشخصات نشر	: تهران: گروه تالیفی دکتر خلیلی، ۱۳۹۳.
مشخصات ظاهری	: ۴۵۴ ص.: مصور ،جدول ،نمودار
فروست	: کتاب جامع
شابک	: 978-600-7476-55-0
وضعیت فهرست نویسی	: فیپای مختصر
یادداشت	: این مدرک در آدرس http://opac.nlai.ir قابل دسترسی است.
شماره کتابشناسی ملی	: ۳۷۰۵۴۶۳

نام کتاب: بارداری و زایمان

مؤلف: ملیحه نواله‌پور شیاده

ناشر: گروه تألیفی دکتر خلیلی

نوبت و سال چاپ: اول. ۱۳۹۴

شمارگان: ۱۰۰۰

چاپ: کیمیای قلم

صحافی: فردوس

ناظر چاپ: اقبال شرقی

مدیر فنی و هنری: شیرین آرده

طراحی و صفحه آرایی: رضوانه گودرزی - سارا یادگاری

بهاء: ۲۴۰۰۰ تومان

Website: www.DKG.ir

آموزشگاه دکتر خلیلی (دفتر مرکزی): ۶۶۵۶۸۶۲۱-۰۲۱

فروشگاه: تهران –خیابان انقلاب- روبه‌روی درب اصلی دانشگاه تهران –پاساژ فروزنده –طبقه همکف –پلاک ۳۳۱

تلفن: ۶۶۴۸۹۳۷۵ – ۰۲۱ – ۶۶۴۸۹۳۴۹ - ۰۲۱

مرکز پخش: ضلع جنوب غربی میدان انقلاب– جنب سینما پارس- مجتمع تجاری پارس – طبقه اول

مرکز فروش: ۶۶۵۶۹۲۱۶ – ۰۲۱

مدیر فروش: ۵۵۰۸۵۸۹ - ۰۹۱۲

طلیعه سخن مؤلف

حمد و سپاس بیکران، خداوندی که بشر را علم نوشتن آموخت و به انسان آن‌چه نمی‌دانست به الهام خود تعلیم داد.

کتابی که هم‌اکنون پیش رو دارید به منظور فراهم آوردن یک کتاب منسجم جهت استفاده دانشجویان مامایی برای آمادگی در مقاطع مختلف تحصیلی کاردانی، کارشناسی، کارشناسی ارشد و PhD می‌باشد. در این کتاب سعی شده است مطالب مهم بارداری و زایمان بر اساس آخرین ویرایش کتاب ویلیامز، CMMD، درس‌نامه‌های جامع مامایی و هم‌چنین نکات مهم و کلیدی تست‌های کنکور سال‌های گذشته جمع‌آوری گردد.

اینک که به یاری پروردگار اثر به پایان رسیده است، بر خود واجب می‌دانم که از جناب آقای دکتر خلیلی، جناب آقای دکتر رستمی و تمامی عزیزانی که مرا در مراحل نگارش این اثر همراهی نموده‌اند کمال تشکر را داشته باشم.

این اثر اگرچه عاری از نقصان نمی‌باشد ولی تلاش بر این بوده است که در حد امکان مطابق نیازهای دانشجویان تدوین گردد. امیدوارم نتیجه این تلاش مورد توجه شما عزیزان قرار گیرد.

با تشکر

ملیحه نواله‌پور شیاده

تقدیم به؛

معلم ترینم؛ پدرم

مهربان ترینم؛ مادرم

همراه ترینم؛ خواهرانم

و تقدیم به تمامی اساتید و پیشکسوتان رشته مامایی

فهرست مطالب

فصل و عنوان **صفحه**

فصل اول: آمار حیاتی ۹
فصل دوم: آناتومی دستگاه تولید مثل ۱۲
فصل سوم: امبریوژنز و تکامل جفت ۲۲
فصل چهارم: رشد و نمو جنین ۴۱
فصل پنجم: تطابق مادر با بارداری ۶۲
فصل ششم: وضع حمل ۸۳
فصل هفتم: مشاوره قبل از بارداری ۱۰۱
فصل هشتم: مراقبت‌های پره‌ناتال ۱۰۷
فصل نهم: سقط ۱۲۳
فصل دهم: بارداری خارج رحمی ۱۳۹
فصل یازدهم: بیماری‌های تروفوبلاستیک بارداری (GTD) ۱۴۹
فصل دوازدهم: ژنتیک ۱۵۶
فصل سیزدهم: تشخیص پره‌ناتال و درمان جنین ۱۶۸
فصل چهاردهم: تراتولوژی و داروها ۱۸۰
فصل پانزدهم: بررسی قبل از زایمان ۱۹۳
فصل شانزدهم: تصویربرداری از جنین ۲۰۱
فصل هفدهم: زایمان طبیعی ۲۱۳
فصل هجدهم: بررسی حین زایمان ۲۲۸
فصل نوزدهم: بی‌هوشی در زایمان ۲۳۹
فصل بیستم: لیبر غیرطبیعی ۲۴۷
فصل بیست و یکم: اختلالات حجم مایع آمنیون ۲۷۰
فصل بیست و دوم: القای لیبر ۲۷۸

فهرست مطالب

فصل و عنوان **صفحه**

فصل بیست و سوم: زایمان ابزاری ۲۸۷
فصل بیست و چهارم: زایمان بریچ ۲۹۶
فصل بیست و پنجم: زایمان سزارین و هیسترکتومی هم‌زمان با آن ۳۰۹
فصل بیست و ششم: زایمان سزارین قبلی ۳۱۷
فصل بیست و هفتم: اختلالات جفت، بند ناف و پرده‌ها ۳۲۱
فصل بیست و هشتم: نوزاد ۳۳۳
فصل بیست و نهم: دوره نفاس (پست پارتوم) ۳۴۲
فصل سی‌ام: عفونت نفاسی ۳۵۵
فصل سی و یکم: پیشگیری از بارداری ۳۶۱
فصل سی و دوم: عقیم‌سازی ۳۷۶
فصل سی و سوم: هایپرتانسیون بارداری ۳۷۹
فصل سی و چهارم: خون‌ریزی زایمانی ۳۹۴
فصل سی و پنجم: زایمان پره‌ترم ۴۱۱
فصل سی و ششم: بارداری پست‌ترم ۴۲۰
فصل سی و هفتم: اختلالات رشد جنین ۴۲۴
فصل سی و هشتم: بارداری چندقلویی ۴۳۳
فصل سی و نهم: اختلالات دستگاه تناسلی ۴۴۴
فصل چهلم: مرده‌زایی ۴۵۱

فصل اول

آمار حیاتی

تعریف‌ها

دوره پری ناتال(perinatal period)

تعریف بر اساس سن حاملگی: بعد از تولد نوزاد پس از هفته ۲۰ آغاز می شود و تا ۲۸ روز کامل پس از زایمان به اتمام می رسد.
تعریف براساس وزن هنگام تولد: آغازاین دوره ازوزن ۵۰۰گرم درنظر گرفته می شود.

تولد(birth)

خروج کامل یا خارج کردن جنین از مادر به طور کامل پس از هفته ۲۰
نکته: جنین های با وزن حین تولد کمتر از ۵۰۰ گرم جزو تولد به حساب نمی آید و به عنوان سقط تلقی می شود.

وزن هنگام تولد (birthweigh)

وزن بلافاصله پس از زایمان یا با حداقل فاصله زمانی ممکن بعد زایمان
این وزن باید با نزدیکترین گرم به صورت دقیق بیان شود.

میزان تولد (birth rate)

تعداد تولد های زنده به ازای هر ۱۰۰۰ نفر جمعیت

میزان باروری (fertility rate)

به تعداد تولدهای زنده به ازای هر ۱۰۰۰ زن ۴۴-۱۵ ساله
در سال ۲۰۱۱ بیان شد میزان شیوع ناباروری در ایالات متحده در بین زنان ۴۴-۱۵ ساله، ۶۳/۲ درصد می باشد.

تولد زنده (live birth)

به تولدی اطلاق می شود که در آن نوزاد در هنگام تولد یا با فاصله کمی بعد تولد خودبه خود نفس بکشد و یا دیگر علایم حیات مثل ضربان قلب و حرکات خودبه خود عضلات ارادی را نشان دهد.

مواردی که در تشخیص تولد زنده باید افتراق دهیم:

۱. ضربان قلب را از انقباضات گذرای قلبی افتراق دهیم

گروه تالیف دکتر خلیلی

۲. تنفس را از تلاش های زودگذر تنفسی یا نفس منقطع(gasp)

مرده زایی(stillbirth) یا مرگ جنین(fetal death)

نبودن علایم حیات در زمان تولد یا پس از تولد

مرگ نوزاد

مرگ در ۷ روز اول پس از تولد ← مرگ زودرس نوزادی(early neonatal death)
مرگ بعداز۷روزگی و قبل از۲۹ روزگی ← مرگ دیرهنگام نوزادی(late neonatal death)

میزان مرده زایی یا میزان مرگ جنین

تعداد نوزادانی که در هر ۱۰۰۰ **تولد** (زنده یا مرده زایی) ،مرده به دنیا آمده اند.

میزان مرگ و میر نوزادان

تعداد مرگ نوزادان در ۱۰۰۰ تولد **زنده**

میزان مرگ و میر پری ناتال

مجموع میزان مرگ نوزادان و مرده زایی در هر ۱۰۰۰ **تولد** (به طور کل ،چه مرده و یا زنده)
مرگ نوزادان + مرده زایی = میزان مرگ و میر پری ناتال

مرگ شیر خوار

به مرگ هایی اطلاق می شود که در دوره بلافاصله بعد از زایمان تا **پایان** ۱۲ ماهگی اتفاق می افتد.

میزان مرگ شیرخواران

به موارد تعداد مرگ شیرخوار در هر ۱۰۰۰ تولد **زنده** اطلاق می شود.

وزن هنگام تولد (birth weight)

وزن کم هنگام تولد: وزن کمتر از ۲۵۰۰ گرم نوزاد (low birth weight)
وزن بسیار کم هنگام تولد: وزن کمتر از ۱۵۰۰ گرم نوزاد (very low birth weight)
وزن بی نهایت کم هنگام تولد : وزن کمتر از ۱۰۰۰ گرم نوزاد (extremely low birth weight)

نوزاد (neonate)

ترم : تولدنوزاد بعد از ۳۷هفته کامل بارداری تا۴۲ هفته کامل بارداری که معادل روزهای ۲۶۰تا ۲۹۴ بارداری میباشد
پره ترم: تولد نوزاد قبل از ۳۷ هفته کامل بارداری یعنی قبل از روز ۲۵۹ بارداری
پست ترم: تولد نوزاد پس از تکمیل هفته ۴۲ بارداری یعنی از روز ۲۹۵ بارداری به بعد
کالج متخصصان زنان و مامایی آمریکا در سال ۲۰۱۳ بیان کرده است:
الف: ترم زودرس: به نوزاد متولد شده در سن بارداری ۳۷ هفته کامل تا ۳۸ هفته و ۶ روز اطلاق می شود.
ب: فول ترم: به نوزاد متولد شده در سن بارداری ۳۹ هفته کامل تا ۴۰ هفته و ۶ روز اطلاق می شود.
ج: ترم دیررس: به نوزاد متولد شده در سن بارداری ۴۱ هفته کامل تا ۴۱ هفته و ۶ روز اطلاق می شود.

محصول سقط شده

خروج محصولات بارداری در هفته ۲۰ یا کمتر بارداری در واقع در نیمه اول بارداری
خروج محصول بارداری با وزن کمتر از ۵۰۰ گرم
ختم القا شده بارداری: پایان دادن به بارداری داخل رحمی به صورت هدفمند که هدف از انجام اینکار **غیر از** تولد زنده نوزاد می باشد، این کار موجب تولد زنده **نمی شود**.

گروه تالیف دکتر خلیلی

نکته: خروج محصولات بارداری باقی مانده پس از مرگ جنین، جز ختم القا شده بارداری محسوب نمی شود.

مرگ مادری (maternal death)

۱. مرگ مستقیم مادری(direct maternal death): مرگ مادر ناشی از عوارض بارداری، زایمان، لیبر، دوره نفاس، مرگ ناشی از مداخلات، سهل انگاری ها و درمان نادرست مثل مرگ مادر در اثر خونریزی بسیار شدید ناشی از پارگی رحم.
۲. مرگ غیر مستقیم مادری(indirect maternal death): مرگ مادر در اثر عواملی که به علل زایمانی به طور مستقیم مربوط نمی‌شوند مثل مرگ ناشی از بیماری که از قبل بوده و یا اینکه که در دوران بارداری، زایمان و نفاس ایجاد می‌شود و یا در اثر تغییرات فیزیولوژی مادر در طول بارداری تشدید می شود مثلا مرگ مادر در اثر تنگی دریچه میترال.
۳. مرگ غیر مادری(nonmaternal death): مرگ مادر ناشی از عوامل تصادفی و عواملی که به بارداری ربطی ندارند مثلا مرگ در اثر تصادفات رانندگی و یا مرگ ناشی از بدخیمی هایی که همزمان با بارداری وجود دارند.
۴. مرگ همراه با بارداری: مرگ زنان تحت هر علتی در طول مدت بارداری و یا تا یک سال تقویمی بعد از پایان بارداری بدون توجه به مدت و محل بارداری را گویند.
۵. مرگ مرتبط با بارداری: مرگ‌هایی که در اثر عوارض خود به خود بارداری، مجموعه حوادثی که در اثر بارداری شروع می‌شود و سبب مرگ مادر می‌شود و یا مرگ در اثر شرایطی که در اثر تغییرات فیزیولوژیک یا فارماکولوژیک بارداری شدت می‌یابد و منجر به مرگ مادر می‌شود.

نسبت مرگ و میر مادری(maternal mortality ratio)

تعداد مرگ مادر در اثر مراحل تولید مثل به ازای هر **۱۰۰۰۰۰**(صد هزار) تولد زنده

نکته مهم: برای محاسبه میزان مرگ و میر مادران، صورت کسر شامل تعداد مرگها صرف نظر از پیامد بارداری مثلا تولد های زنده، مرده زایی و ... است و مخرج کسر شامل تعداد تولد های زنده است.

نکته مهم: مرگ مادری در اثر خونریزی بعد از زایمان، اکلامپسی وشوک به دنبال سقط عفونی جز مرگ مستقیم مادری محسوب می شود، اما مرگ مادر ناشی از بیماری قلبی کلاس ۴ حین زایمان مرگ غیر مستقیم مادری محسوب می شود.

فصل دوم

آناتومی دستگاه تولیدمثل

اعضای تولیدمثلی

۱. خارجی (پودندا Pudenda، ولو): شامل مونس پوبیس، لبیا ماژور، لبیا مینور، کلیتوریس، وستیبول، بولبهای وستیبولی، دهانه پیشابراه، دهانه واژن، پرده بکارت، پرینه

۲. داخلی: شامل واژن، سرویکس، رحم، لولههای رحمی، تخمدانها، رباطها

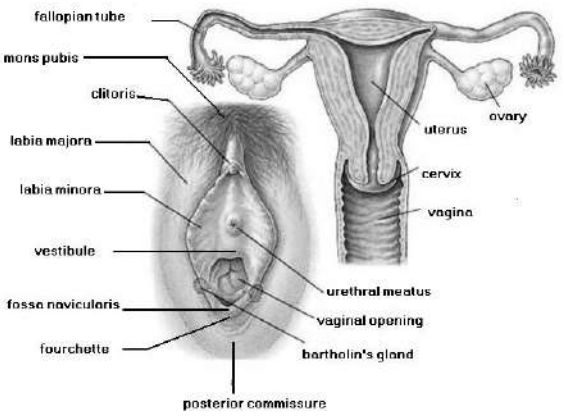

شکل ۱-۲: دستگاه تناسلی داخلی و خارجی

مونس پوبیس (مونس ونریس)

این بافت مملو از چربی می باشد و بر روی سمفیز پوبیس قرار می گیرد. پوست این قسمت بعد از بلوغ توسط موهایی مجعد به شکل سپر (escutcheon) پوشیده می شود. حدود رویش این موها در مردان نظم خاصی ندارد ولی در زنان به شکل مثلث می باشد.

گروه تالیفی دکتر خلیلی

لبهای بزرگ (لبیای ماژور)

از بافت چربی تشکیل شده است و به صورت چین خوردگی های بزرگ پوستی می باشد. از نظر جنین‌شناسی معادل **اسکروتوم** در افراد مذکر است. حاشیه فوقانی لب های بزرگ مکانی است که رباطهای گرد بر آن ختم می‌شوند. طول آن به ۷-۸cm ، عرض آن به ۳cm -۲ و قطر آن به ۱/۵-۱ سانتیمتر می رسد.

لبهای بزرگ در کودکان و زنان نولی پار، به هم چسبیده است و به صورتی که می تواند بافتهای زیرین را بپوشاند اما در زنان مولتی پار لبهای بزرگ جدا هم هستند.

از به هم چسبیدن این لبها در بخش خلفی، کومیسور خلفی Posterior Commissure ایجاد می شود.

دیگر ویژگی های این بافت لبهای بزرگ (لبیای ماژور)

۱. مملو از غدد سباسه

۲. پس از بلوغ پوست آن با مو پوشیده می‌شود

۳. در زیر پوست آن بافت همبند متراکم غنی از رشته‌های الاستیک و بافت چربی، ***بدون*** سلولهای عضلانی وجود دارد.

لبهای کوچک (لبیای مینور-نمف nymphae)

۱. چینهای نازک بافتی است که ظاهری مرطوب و متمایل به قرمز دارد.

۲. توسط اپی‌تلیوم سنگفرشی مطبق پوشیده می شود.

۳. فولیکول مو ندارد.

۴. فولیکول سباسه به مقدار زیادی در آن یافت می شود برخی اوقات چند غده عرق نیز ممکن است وجود داشته باشد.

۵. در داخل آنها بافت همبند با عروق فراوان و تعدادی رشته عضلانی صاف یافت می شود (ویژگی اصلی بافتهای نعوظی).

۶. این ساختمانها توسط پایانه‌های عصبی متعددی عصبدهی می‌شوند و خیلی حساسند.

از اتصال لبیای مینور در قسمت بالا، دو تیغه فوقانی پره پوس کلیتوریس، و دو تیغه تحتانی فرنولوم کلیتوریس ایجاد می شود. و همچنین از اتصال این لبیا ها در قسمت پایین، فورشت Fourchette ایجاد می‌شود.

کلیتوریس

همتای پنیس می باشد و عضو اصلی تحریک جنسی در زنان است.

کلیتوریس شامل:

۱. یک گلنس

۲. یک تنه (Corpus)

۳. دو اندام (Crura)

به ندرت ممکن است در زمان نعوظ اندازه آن از ۲cm بیشتر شود. قطر گلنس بندرت از ۰/۵cm بیشتر می شود و پوشش اپی تلیوم سنگفرشی مطبق دارند که توسط تعداد زیادی پایانه‌های عصبی، عصبدهی می‌شود، به همین خاطر بافت بسیار حساسی می باشد.

وستیبول

بخشی است که در بین لبهای کوچک، که از کلیتوریس تا فورشت ادامه دارد قرار دارد و به شکل بادام می باشد.

در زمان بلوغ ۶ سوراخ به آن باز می‌شود که شامل:

۱. یک تا مجرای پیشابراه

۲. یک تا مجرای واژن

گروه تألیف دکتر خلیلی

۳. دو تا مجاری غدد بارتولن
۴. گاهی دو مجاری و غدد پاراورترال (اسکن)
معادل غدد بولبواورترال در مردان، مجرای بارتولن می‌باشد.
معادل تکامل نیافته غدد پروستات، غدد اسکن می باشد.

حفره ناویکولر

قسمت خلفی وستیبول است که میان فورشت و سوراخ واژن قرار دارد. این حفره معمولا تنها در زنان نولی پار دیده می‌شود.

- غدد بارتولن با قطری حدود ۰/۵-۱cm در زیر وستیبول در طرفین سوراخ واژن قرار دارند و غدد وستیبولی اصلی هستند. این غدد در زیر عضله منقبض کننده واژن قرار دارند. طول آنها ۱/۵-۲cm است. این غدد نوعی ماده موکوئید در هنگام انگیزش جنسی ترشح می‌کنند و ممکن است پناهگاهی برای رشد نایسریاگنوره یا سایر باکتریها شده که منجر به عفونت چرکی و آبسه غده می‌شود.

دهانه پیشابراه

$\frac{۲}{۳}$ تحتانی پیشابراه دقیقاً بالای دیواره قدامی واژن واقع شده است. دهانه پیشابراه (مئاتوس) ۱-۱/۵cm پایین‌تر از قوس پوبیک و کمی بالاتر از دهانه واژن در خط وسط وستیبول قرار دارد. مجاری پاراورترال با قطری حدود ۰/۵mm و طول متغیر بر روی وستیبول در طرفین پیشابراه باز می‌شوند، ولی گاهی بر روی دیواره خلفی پیشابراه دقیقاً داخل مئاتوس باز می‌شوند.

بولبهای وستیبولی

در زیر غشای مخاطی وستیبول قرار دارند. تجمعی بادامی شکل از وریدها هستند. ۳-۴cm طول، ۱-۲cm عرض، ۰/۵-۱cm ضخامت دارند. قسمتی از آنها توسط عضله ایسکیوکاورنوزوس و عضله منقبض کننده واژن پوشیده شده است. همتای جسم اسفنجی در مردان است. معمولاً در حین زایمان به سمت بالا به زیر قوس پوبیک کشیده می‌شوند.

دهانه واژن و پرده بکارت

پرده بکارت روی دهانه واژن قرار گرفته است. تفاوتهای بسیاری در شکل و قوام آن وجود دارد. جنس این پرده از بافت همبند الاستیک و کلاژن است. هر دو سطح داخلی و خارجی آن با اپی تلیوم سنگفرشی مطبق پوشیده شده است. **فاقد** اجزای غده‌ای یا عضلانی می‌باشد و تعداد رشته‌های عصبی که به آن عصب می دهند زیاد نیست.

پرده بکارت در نوزادان ← بسیار پرعروق و وسیع
پرده بکارت در زنان باردار ← اپی تلیوم ضخیم + بافت غنی از گلیکوژن
پرده بکارت پس از یائسگی ← اپی تلیوم نازک + شاخی شدن کانونی

نکته: سوراخ پرده بکارت در اغلب موارد حلقوی یا هلالی است، اما غربالی شکل، دیواره‌دار، ریشه ریشه (fimbriated) هم دیده می‌شود. تشخیص افتراقی بین نوع ریشه ریشه و پرده بکارتی که در طی نزدیکی سوراخ شده است، مشکل است.
بقایای پرده بکارت، **کارنکول میرتیفورم** نامیده می‌شود.

پرینه

دیافراگمهای لگنی و ادراری - تناسلی دارای بیشترین نقش در حمایت از پرینه هستند.
دیافراگم لگنی شامل عضلات لواتور آنی، عضلات کوکسیژئوس و پوشش فاسیای عضلات آن است.
دیافراگم ادراری - تناسلی در خارج دیافراگم لگنی (یعنی در فضای مثلثی بین توبروزیته‌های ایسکیال و سمفیزپوبیس) قرار دارد که شامل عضله عمقی عرضی پرینه، عضله منقبض‌کننده پیشابراه و پوششهای فاسیایی داخلی و خارجی است.
پرینه به طور عمده از شریان پودندال داخلی و شاخه‌های آن (شریان رکتال تحتانی و شریان لابیال خلفی) خون می گیرد.

گروه تالیفی دکتر خلیلی

قسمت عمده عصب‌دهی پرینه از عصب پودندال (منشأ گرفته از S4, S3, S2) و شاخه‌های آن است.
عضلات بولبوکاورنوزوس، عضلات سطحی عرضی پرینه و اسفنگتر خارجی مقعد که در ساختن جسم پرینه دخالت دارند، بیشترین سهم را در حمایت از پرینه دارند.

اعضاء تولیدمثلی داخلی

واژن

ساختمانی لوله‌ای شکل و عضلانی - غشایی است که از ولو تا رحم کشیده شده است و در بین مثانه در قدام و رکتوم در خلف واقع است.

عملکردهای واژن:

۱) مجرای دفعی رحم (ترشحات رحم و جریان خون قاعدگی) ۲) عضو جفت‌گیری جنس مؤنث ۳) بخشی از مجرای زایمان.

$\frac{۲}{۳}$ قسمت فوقانی واژن از مجرای مولر و $\frac{۱}{۳}$ قسمت تحتانی واژن از سینوس ادراری - تناسلی (اوروژنیتال) منشاء می‌گیرد.

سپتوم وزیکوواژینال، جداکننده مثانه و پیشابراه از قسمت قدامی واژن و سپتوم رکتوواژینال، جداکننده قسمت تحتانی واژن و رکتوم در خلف واژن می‌باشد. بن بست رکتومی - رحمی (کولدوساک دوگلاس)، جداکننده ربع فوقانی - خلفی واژن از رکتوم است.

طول دیواره قدامی واژن ۸cm-۶ و دیواره خلفی آن ۱۰cm-۷ است. فورنیکس قدامی، خلفی و ۲ فورنیکس جانبی وجود دارند. عمق فورنیکس خلفی بیشتر از عمق فورنیکس قدامی است. اهمیت فورنیکس‌ها در لمس اعضای لگنی از طریق دیواره‌های نازک آنها می‌باشد.

تیغه‌های طولی در وسط هر کدام از دیواره‌های قدامی و خلفی واژن همراه با تیغه‌های عرضی متعدد وجود دارد. روگا Ruga (تیغه‌های عرضی دیوارهٔ واژن) قبل از منارک وجود ندارند، پس از زایمانهای مکرر و یائسگی نیز بتدریج از بین می روند.

* به طور طبیعی در واژن غده‌ای وجود ندارد. در زنان زایمان کرده، قسمت‌هایی از اپی‌تلیوم مطبق گاهی کیست تشکیل داده و به درون بافت همبند واژن فرو می‌روند و کیستهای انکلوزیونی واژن را ایجاد می‌کنند.

واژن فاقد پایانه‌های عصبی اختصاصی است اما گاهی پایانه‌های عصبی آزاد در پاپیلاها وجود دارد.

رحم

رحم عضوی عضلانی است که در زنان غیر باردار در حفره لگنی در بین مثانه در قدام و رکتوم در خلف قرار دارد. تمام دیواره خلفی رحم از سروز یا صفاق پوشیده شده است، ولی دیواره قدامی رحم تنها در بخش فوقانی این پوشش را دارد.

قسمت های مختلف رحم شامل:

۱. بدنه یا تنه (بخش فوقانی مثلثی شکل)
۲. سرویکس (بخش استوانه‌ای تحتانی)
۳. ایسم (بخش میانی سوراخ داخلی سرویکس و حفره اندومتر، که در بارداری در تشکیل سگمان تحتانی نقش دارد)
۴. لوله‌های رحمی یا فالوپ (که از شاخ رحم (cornua) در محل اتصال لبه‌های فوقانی و جانبی خارج می شود.)
۵. فوندوس (بخش فوقانی که در میان نقاط اتصال لوله‌های فالوپ قرار گرفته است).

طول رحم قبل از بلوغ، ۳/۵cm - ۲/۵ است، در زنان بزرگسال نولی‌پار ۸cm-۶ و در زنان بزرگسال مولتی پار ۱۰cm-۹ است.
وزن رحم در زنان زایمان نکرده ۷۰-۵۰ گرم می باشد، در حالیکه در زنان زایمان کرده ۸۰ گرم یا بیشتر می‌باشد.

نکته: در دخترانی که هنوز به بلوغ نرسیده اند نسبت بین طول تنه رحم و سرویکس، طول تنه نصف طول سرویکس می باشد. این در حالی است که در زنان نولی‌پار هر دو بخش اندازه برابری دارند و در زنان مولتی‌پار طول سرویکس فقط اندکی بیشتر از یک سوم طول کل عضو می‌باشد.

گروه تالیف دکتر خلیلی

تغییرات رحم در طول بارداری

۱. رشد قابل توجه رحم در طول بارداری ناشی هیپرتروفی رشته‌های عضلانی است.
۲. وزن رحم از ۷۰g (غیر باردار) به حدود ۱۱۰۰gr در هنگام ترم می‌رسد.
۳. متوسط حجم کل رحم ۵ لیتر در زمان ترم است.
۴. با گنبدی شدن فوندوس رحم به نظر می‌رسد رباطهای گرد به حد فاصل ثلث میانی و فوقانی متصل‌اند.
۵. لوله‌های فالوپ دراز می‌شوند.
۶. ظاهر ماکروسکوپی تخمدانها تغییر نمی‌کند.

سرویکس

قسمت تخصصی شده رحم است که در اثر اتصال واژن به قسمتهای واژینال و سوپراواژینال تقسیم می‌شود. ظاهر سوراخ خارجی سرویکس قبل از زایمان کوچک، منظم و بیضی شکل و پس از زایمان به صورت شکاف عرضی است که سرویکس را قابل تقسیم به لبهای قدامی و خلفی می‌کند. سرویکس، عمدتاً از بافت کلاژن، بافت الاستیک و عروق خونی تشکیل شده است. در سرویکس طبیعی میانگین نسبت عضله حدود ۱۰٪ است. در صورتی که نسبت عضله سرویکس بیش از ۱۰٪ باشد، مشکل Incompetent CX یا سرویکس ناکارآمد رخ می‌دهد. مخاط مجرای سرویکس از اپی‌تلیوم استوانه‌ای بسیار بلند تشکیل شده‌اند که دارای مژکهای فراوان است. غدد سرویکال متعددی در سرویکس وجود دارند که در صورت انسداد مجاری آنها کیستهای احتباسی به نام فولیکولها یا کیستهای نابوتی Nabothian تشکیل می‌شود.

تنه رحم

۱. لایه سروزی در همه قسمتهای رحم بجز درست در بالای محل قرارگیری مثانه و لبه‌های جانبی قرار دارند.
۲. لایه عضلانی (میومتر) تشکیل‌دهنده قسمت عمده رحم است. نسبت عضله در دیواره داخلی رحم بیشتر از لایه‌های خارجی است. نسبت عضله در دیواره قدامی و خلفی بیشتر از دیواره‌های جانبی است. تعداد رشته‌های عضلانی رحم در جهت پایین به طور پیشرونده کاهش می‌یابد.
۳. لایه مخاطی (اندومتر) که حاوی اپی‌تلیوم سطحی، غدد و بافت مزانشیمی بین غده‌ای (حاوی عروق خونی فراوان) است. اپی‌تلیوم سطحی اندومتر از یک لایه سلول استوانه‌ای بلند مژک دار تشکیل می‌شود. جهت حرکت مژکها در لوله‌های فالوپ و رحم یکسان است و از انتهای فیمبریه‌ای لوله‌ها به سمت سوراخ خارجی می باشد. فقط سلولهای غیرمژک‌دار فعالیت ترشحی دارند. غدد رحمی فرورفتگیهایی از جنس اپی‌تلیوم می باشند که در کل ضخامت اندومتر تا میومتر گسترش می‌یابند و گاهی در میومتر نفوذ می‌کنند.

لایه های آندومتر

۱. لایه قاعده‌ای: به وسیله شریان های قاعده‌ای خونرسانی می شود.
۲. لایه اسفنجی: در اغلب موارد به وسیله شریان های حلقوی و تعداد اندکی از شرایان قاعده‌ای خونرسانی می شوند.
۳. لایه متراکم: به وسیله شریان های حلقوی خونرسانی می‌شود.

موقعیت رحم

تنه رحم در اغلب موارد حالت افقی با کمی خمیدگی به سمت جلو دارد، طوری که فوندوس روی مثانه، سرویکس به سمت خلف و نوک ساکروم است و سوراخ خارجی سرویکس در محاذات خارهای ایسکیال قرار می‌گیرد. سرویکس در محل خود ثابت است، اما تنه رحم آزادانه در صفحه قدامی - خلفی حرکت می‌کند. رحمی که جهت خلفی دارد یا در جهت خلف خم شده است (Retroflexed) نوعی حالت طبیعی است و در بسیاری از زنان دیده می‌شود.

گروه تالیفی دکتر خلیلی

عروق خونی رحم

عمدتاً از شرایین رحمی و تخمدانی منشا می گیرد.

شریان ایلیاک داخلی

شاخه های قدامی شریان هیپوگاستریک شامل:

۱. شریان رحمی
۲. شریان نافی
۳. شرایانهای مثانه‌ای میانی و تحتانی
۴. شریان رکتال میانی
۵. شریان اوبتراتور
۶. شریان پودندال داخلی
۷. شریان هموروئیدال میانی
۸. شریان واژینال
۹. شریان گلوتئال تحتانی

شاخه های خلفی شریان هیپوگاستریک شامل:

۱. شریان ساکرال جانبی
۲. شریان گلوتئال فوقانی
۳. شریان ایلیولومبار

شریان تخمدانی مستقیماً از آئورت انشعاب می گیرد.

وریدهای رحمی به ورید ایلیاک داخلی و از آنجا به ورید ایلیاک مشترک می ریزند.

شبکه بزرگ پامپینیفرم

شامل خون قسمت فوقانی رحم، تخمدان و قسمت فوقانی رباط پهن می باشد که در هر سمت به ورید تخمدانی تخلیه می شود و از ورید تخمدانی راست به ورید اجوف تحتانی و از ورید تخمدانی چپ به ورید کلیوی چپ می ریزد.

اعصاب

بخش اعظم عصب‌گیری ناحیه لگن از سیستم عصبی سمپاتیک می باشد، ولی قسمتی از آن ناشی از سیستم‌های سوپرواسپانیال و پاراسمپاتیک (مشتق از اعصاب $S_2 - S_3 - S_4$) است.

رشته‌های حسی از رحم وارد ریشه‌های T12 و T11 می‌شود و درد ناشی از انقباضات رحم را به سیستم عصبی مرکزی انتقال می دهند.

رشته‌های حسی سرویکس و بخش فوقانی کانال زایمانی به وسیله اعصاب لگنی به S2، S3 و S4 وارد می‌شوند.

رشته‌های حسی بخش تحتانی کانال زایمان وارد عصب پودندال می شوند.

لوله‌های رحمی

۸-۱۴cm طول دارند. قسمت های تشکیل دهنده لوله شامل:

۱. قسمت بینابینی
۲. ایسم
۳. آمپول

گروه تألیف دکتر خلیلی

۴. انفاندیبول

لوله رحمی بجز در محل اتصال مزوسالپنکس، به وسیله صفاق پوشانده می‌شود.

ساختمان عضلانی لوله فالوپ شامل یک لایه حلقوی داخلی و یک لایه طولی خارجی است که انقباضات منظمی طبق تغییرات هورمونی دارد که طی انتقال تخمک به حداکثر و در بارداری به ضعیف‌ترین حالت می‌رسد. لوله‌ها پوشیده شده از سلول‌های استوانه‌ای مژک‌دار و ترشحی هستند. سلولهای مژک‌دار در انتهای فیمبریه‌ای بیشترین تعداد را دارند.

در لوله لایه زیر مخاطی وجود ندارد. لوله‌های رحمی سرشار از بافت الاستیک، عروق خونی و عروق لنفاوی هستند. عصب‌دهی سمپاتیک در لوله‌های رحمی وسیع‌تر از پاراسمپاتیک است.

نکته: رحم و لوله‌های آن، از مجاری مولر منشأ می‌گیرند که برای اولین بار در هفته ۵ نمو رویانی نزدیک قطب فوقانی ستیغ ادراری – تناسلی ظاهر می‌شوند.

رباط‌ها

رباط پهن

از لبه‌های جانبی رحم به دیواره‌های لگن کشیده شده است. $\frac{۲}{۳}$ داخلی حاشیه فوقانی آن **مزوسالپنکس** را می‌سازد که لوله‌های فالوپ به آن می‌چسبند. ثلث خارجی که از انتهای فیمبریه‌ای لوله رحمی به دیواره لگن گسترش می‌یابد، **رباط انفاندیبولوپلویک** (رباط آویزان‌کننده تخمدان) را می‌سازد که از داخل آن عروق تخمدانی عبور می‌کنند.

متراکم‌ترین قسمت قاعده رباط پهن **رباط کاردینال** (رباط عرضی سرویکس - رباط مکنرو) نامیده می‌شود که با قسمت سوپراواژینال سرویکس یکی می‌شود. در این بخش عروق رحمی و بخش تحتانی حالب قرار دارند.

رباط گرد

از قسمت جانبی رحم، کمی پایین‌تر و جلوتر از منشأ لوله‌های رحمی آغاز و تا بخش فوقانی لبهای بزرگ ادامه می یابد.. **مشابه گوبرناکولوم** بیضه در مردان می باشد. این رباطها در طی بارداری دستخوش هیپرتروفی شدیدی می‌شوند.

رباط رحمی – تخمدانی

از خلف محل اتصال لوله‌ها به رحم به قطب رحمی تخمدان اتصال می یابد.

رباط یوتروساکرال

(رحمی - خاجی) از بخش سوپراواژینال سرویکس در موقعیت خلفی - جانبی کشیده می شود (برای احاطه کردن رکتوم) و از آنجا به فاسیای پوشاننده مهره‌های S2 و S3 متصل می‌شود. این رباطها قسمت جانبی کولدوساک رکتومی - رحمی یا بن بست دوگلاس را می سازند.

تخمدان‌ها

به طور طبیعی در قسمت فوقانی حفره لگن و در فرورفتگی خفیفی در دیواره طرفی لگن بین محل انشعاب عروق ایلیاک خارجی و داخلی (حفره تخمدانی والدیر waldeyer) قرار گرفته‌اند. به طور معمول تخمدان ۵cm-۲/۵ طول، ۳cm-۱/۵ عرض و ۱/۵cm-۰/۶ ضخامت دارد.

گروه تالیفی دکتر خلیلی

تخمدان

بخش های مختلف تخمدان شامل:

۱. **کورتکس :** با افزایش سن نازکتر می‌شود. این لایه شامل تخمک و فولیکولهای گراف است. خارجی‌ترین قسمت کورتکس سفید رنگ می باشد و تونیکا آلبوژینه نام دارد. برروی تونیکا آلبوژینه، یک لایه اپی تلیوم مکعبی به نام اپی تلیوم زایای والدیر قرار دارد.

۲. **مدولا:** تعداد زیادی شریان و ورید و تعداد کمتری رشته عضلانی صاف در آن است.

عصاب تخمدان

سیستم اعصاب سمپاتیک و پاراسمپاتیک هر دو مسئول عصب دهی به تخمدان می باشند.

ساختمان استخوانی لگن

آناتومی لگن

استخوان های تشکیل دهنده لگن:

۱. هیپ
۲. ساکروم
۳. کوکسیژئوس

هر استخوان هیپ از سه قسمت ایلئوم، ایسکیوم و پوبیس تشکیل شده است.

لگن کاذب

در بالای خط انتهایی است که محدودهٔ آن از خلف مهره‌های کمری، از طرفین حفره ایلیاک و از جلو قسمت تحتانی دیواره قدامی شکم است.

لگن حقیقی

در قسمت پایین خط انتهایی قرار دارد و حد آن از بالا به دماغه و بال استخوان خاجی، خط انتهایی و کناره‌های فوقانی استخوانهای پوبیس و از پایین به خروجی لگن می باشد. این لگن، برای زایمان مهم است.

مفاصل لگن

سمفیز پوبیس

شامل رباط پوبیک فوقانی، بافت رشته‌ای - غضروفی و رباط پوبیک تحتانی (رباط قوسی پوبیس) می‌باشد.

مفاصل ساکروایلیاک

میان استخوان خاجی و قسمت ایلیاک استخوانهای هیپ قرار دارد.

در بارداری، تغییرات هورمونی شل شدن مفاصل را به دنبال دارد. به علت تغییرات هورمونی، شل شدن سمفیز در نیمه اول بارداری آغاز و طی سه ماهه آخر افزایش می یابد. پهنای سمفیز در بارداری زیاد می شود. این حالت در زنان مولتی پار بیشتر از زنان پرایمی گراوید می‌باشد.

تحرک بسیار زیاد لگن زنان در موقع زایمان ناشی از حرکت لغزشی رو به بالای مفصل ساکروایلیاک است.

نکته: وضعیت لیتوتومی دورسال قطر خروجی لگن را ۱/۵-۲cm افزایش می‌دهد.

گروه تألیف دکتر خلیلی

جدول ۱-۲: لگن و اقطار آن

	ورودی لگن	لگن میانی	خروجی لگن
قطر قدامی - خلفی	≥ ۱۰cm	۱۱/۵ cm	۹/۵ - ۱۱/۵ cm
قطر عرضی	۱۲ cm	۱۰ cm	۹/۵ - ۱۱/۵ cm
قطر مایل	۱۳ cm	-	-
قطر ساژیتال خلفی	۴ cm	۴/۵ cm	> ۷/۵ cm

انواع لگن

۱- لگن ژنیکوئید

قطر ساژیتال خلفی به مقدار کمی کمتر از قطر ساژیتال قدامی است. جوانب قسمت خلفی کاملاً گرد و پهن، ورودی لگن بیضی شکل یا گرد می باشد. جداره های جانبی لگن مستقیم است و خارها برجسته ندارد. قوس پوبیس پهن، قطر عرضی در سطح خارهای ایسیکیال ۱۰cm و بریدگی ساکروسیاتیک تنگ نیست. در نیمی از زنان لگن وجود دارد.

۲- لگن آندروئید

قطر ساژیتال خلفی ورودی لگن بسیار کمتر از قطر ساژیتال قدامی می‌باشد. جوانب قسمت خلفی گرد نمی باشد، لگن قدامی باریک و مثلثی شکل با جداره های کناری نزدیک به هم و خارهای ایسکیال برجسته، قوس پوبیس باریک، بریدگی ساکروسیاتیک باریک، استخوان خاجی متمایل به جلو و مستقیم است. $\frac{۱}{۳}$ زنان سفیدپوست و $\frac{۱}{۶}$ زنان غیرسفیدپوست دارای لگن آندروئید هستند.

۳- لگن آنتروپوئید

قطر قدامی - خلفی ورودی لگن بزرگتر از قطر عرضی است، در نتیجه ورودی لگن در جهت قدامی - خلفی بیضی شکل می‌باشد. بریدگی ساکروسیاتیک بزرگ و دیواره‌های کناری متقارب است. استخوان خاجی دارای ۶ قطعه و مستقیم است که باعث عمیق‌تر شدن لگن شده است. خارها برجسته و قوس پوبیس باریک است. $\frac{۱}{۴}$ زنان سفیدپوست و $\frac{۱}{۲}$ غیرسفیدپوست چنین لگنی دارند.

۴- لگن پلاتی پلوئید

شکل پهن شده لگن ژنیکوئید است. قطر قدامی - خلفی کوتاه و قطر عرضی پهن می‌باشد. استخوان خاجی خمیده و چرخیده به پشت باعث ایجاد لگن کم عمق شده است. ۳٪ زنان دارای این نوع لگن هستند (نادرترین نوع لگن).

۵- لگنهای حد واسط (مخلوط)

بسیار شایعتر از انواع خالص هستند.